

Sono-Quiz

DR. MED. MAGDALENA HÜRLIMANN, SVUPP VORSTANDSMITGLIED UND FMH KINDER-UND JUGENDMEDIZIN, ALLSCHWIL

Fallbeschreibung

Anamnese

St. n. sekundärer Sectio nach 40 3/7 SSW aus Schädel-
lage wegen pathologischem CTG mit schweren
Decelerationen und dick mekoniumhaltigem Frucht-
wasser. FA bezüglich Hüftdysplasien negativ.

Klinik

15 Tage alter Junge, eutroph, Hüften ohne
Abspreizhemmung Gesässfalten symmetrisch.
Es bestehen bds. unspezifische Knack-Geräusche.

Ultraschallbilder

Siehe Abb. 1 und 2 im Alter von 2 Wochen
sowie Abb. 3 im Alter von 4 Wochen.

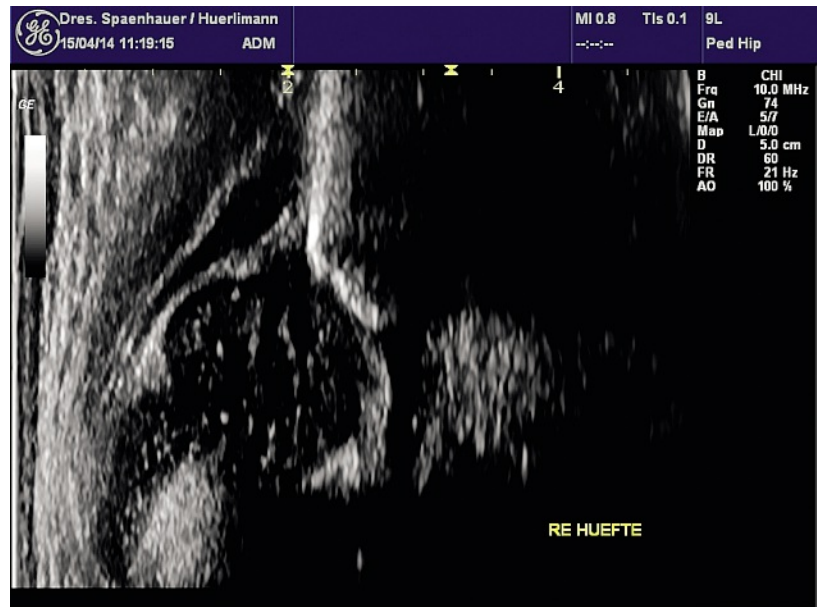

Abbildung 1: rechte Hüfte im Alter von 2 Wochen.

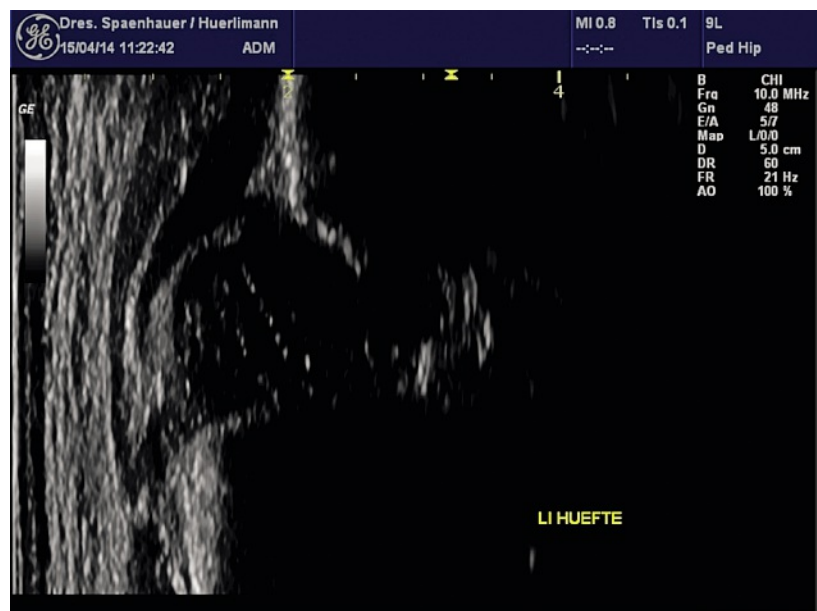


Abb.2.1 linke Hüfte im Alter von 2 Wochen.

Bitte beurteilen Sie die Bilder.
Beschreibung, Beurteilung, Diagnose?
Achten Sie bitte auch auf die Bildqualität.
Wie legen Sie das Procedere fest?